

Utilidad de la Reacción en Cadena de Polimerasa en la Tuberculosis de difícil diagnóstico. Reporte de caso y revisión de literatura

Eliseo Chirinos Marroquín¹. Fernanda C. Santis Moya². Luis Antonio Silva Basadur². Nélide Huaman López³.

RESUMEN

Se presenta el caso de una paciente de 23 años con síndrome consuntivo de etiología difícil de determinar, en la que se utilizó la prueba de Reacción en Cadena de Polimerasa (PCR) para apoyar a la sospecha clínica de tuberculosis e iniciar tratamiento específico. La evolución posterior al inicio del tratamiento fue favorable, con reversión de la sintomatología.

Palabras Clave: Tuberculosis extrapulmonar, Reacción en cadena de polimerasa, Ascitis tuberculosa.

SUMMARY

A case of a 23 year old cachectic patient without an obvious cause in whom the Polymerase Chain Reaction test helped for confirming the clinical suspect of tuberculosis and starting the antibiotic treatment. The evolution after starting specific treatment was favorable, with the reversal of symptoms.

Keywords: Extrapulmonary tuberculosis, polymerase chain reaction, Tuberculous ascites.

1. Médico Internista asistente del Servicio de Medicina 2, Hospital Nacional Daniel A. Carrión, Callao.
2. Interno de Medicina, Universidad San Martín de Porres, Hospital Nacional Daniel A. Carrión, Callao.
3. Médico Geriatra y Gastroenterólogo, Jefe del Departamento de Medicina Interna, Hospital Nacional Daniel A. Carrión, Callao

INTRODUCCIÓN

La tuberculosis es una enfermedad endémica en el Perú y una enfermedad reemergente a nivel mundial debido al incremento del VIH-SIDA, si bien es cierto que la tuberculosis pulmonar es la forma de presentación más común, la tuberculosis extrapulmonar es un importante problema clínico, y muchas veces se presenta de forma paucibacilar o de forma atípica haciendo el diagnóstico difícil ya que su manifestación puede ser tan atípica como solamente la pérdida de peso excesiva. En las últimas dos décadas se han desarrollado nuevos métodos de diagnóstico molecular para estos casos de difícil diagnóstico. Dentro de estos se considera la Reacción en Cadena de Polimerasa. Se presenta el caso de una mujer de 23 años con síndrome consuntivo de difícil diagnóstico en la que la prueba de PCR ayudó a confirmar la sospecha de tuberculosis.

REPORTE DE CASO

Paciente mujer de 23 años, natural y procedente de Callao, soltera, con antecedente de contacto tuberculoso, niega otros antecedentes de importancia.

Antecedente de estudio previo un año y medio atrás por baja de peso, fiebre y efusión pleural, con exámenes negativos para BAAR, marcadores tumorales negativos y laparoscopia diagnóstica que evidenció a nivel del colon derecho múltiples adherencias interasas y formación de plastrón sobre el ciego, no se evidenciaron adenopatías ni se obtuvo biopsias, salió de alta con la presunción diagnóstica de cáncer de ovario.

Reingresa por progresión de la pérdida ponderal (25 kilos en 3 años) con distensión abdominal marcada, dificultad respiratoria e ictericia. Al examen físico se evidenció una paciente caquética, taquipneica, en mal estado general, con palidez e ictericia marcada. En el examen de pulmones se halló el murmullo vesicular disminuido en bases de ambos campos pulmonares a predominio de hemitorax izquierdo, y crepitos en base de hemitorax izquierdo. El abdomen de encuentro distendido, con circulación colateral, timpánico y doloroso a la palpación. El hígado era palpable a 6cm debajo del reborde costal derecho. No presentaba déficit motor, e ingresó con Glasgow 15/15. La paciente en ese momento presentaba un estado basal de dependiente total.

La analítica reveló leucocitosis de 12.980 /mm³ (Ab: 1%, Seg: 84%, Linf:12%), anemia severa normocítica hipocrómica con Hb: 6.6g/dl (VCM: 81.3, HCM: 23.7), y plaquetopenia de 73.000 /mm³.

También presentó hiperbilirrubinemia (BT: 7.68 mg/dl) a predominio directo (BD: 5.86 mg/dl) y prolongación del tiempo de protrombina (24,9seg [35%]); VIH y VDRL negativos y VSG en 46 mm/h. La radiografía de tórax no evidenció patología. (Figura 1).

La tomografía abdominal contrastada (Figura 2) evidencia el hígado aumentado de tamaño, de parénquima heterogéneo, disminuido de densidad, apreciándose lesión expansiva hipodensa de 89.88mm con componente quístico en segmento VIII, V y IV. Asimismo se aprecia abundante líquido libre en los diferentes recessos abdominopelvicos. Bazo aumentado de dimensiones: 133x64mm con parénquima homogéneo. Dilatación de asas delgadas de 33mm y colección en pared de 51x18mm entre mesogastrio y flanco izquierdo. Útero de caracteres normales. Concluye lesión neoformativa hepática a descartar neoplasia maligna, ascitis abundante, colección en pared, esplenomegalia, a descartar suboclusión intestinal.

Se realizó el estudio del líquido ascítico donde se evidencia una elevación de proteínas (4.2g/dl) y un aumento de la celularidad (720/ml), a predominio de polimorfonucleares en un 60%. Se realizó gram, cultivo, PAP y BK en líquido ascítico todos negativos. Y se realiza el test de ADA (Adenosin deaminasa) el cual da un resultado de 39.1 U/L.

La ecocardiografía Doppler demostró un derrame pericardico moderado de 486cc anterior y posterior, confirmando el compromiso pericardico de la enfermedad.

Se recibió el resultado de la Reacción en Cadena de Polimerasa (PCR), el cual fue positivo confirmando la sospecha de tuberculosis multisistémica en la paciente.

Se inició tratamiento antituberculoso con isoniazida, rifampicina, etambutol y pirazinamida, con buena evolución clínica.

Se realizó una tomografía abdominal de control casi 2 meses luego del inicio de tratamiento (Figura 3) donde se evidenció disminución de la efusión pleural bilateral, no se evidenciaron adenopatías. Hígado con gran aumento de dimensiones de parénquima, disminuido de densidad, apreciándose imagen ovoidea hipodensa en segmento VIII, de menor tamaño, con necrosis central. No se define dilatación de las vías biliares intrahepáticas. Bazo aumentado de dimensiones, sin lesiones focales. Líquido libre en interasas.

La ecocardiografía control no evidenció derrame pericardico.

La paciente cursó con interurrencias durante la hospitalización, como neumonía intrahospitalaria y enfermedad diarreica aguda, sin embargo su evolución en general fue favorable. Clínicamente presentó disminución del cuadro ascítico edematoso, desaparición de la ictericia, aumento de peso y remisión de la fiebre. En cuanto a laboratorio hubo disminución de las bilirrubinas (1.08 mg/dl), aumento de la albumina (2.5 mg/dl), y mejoría en el perfil de coagulación (TP 18,3 seg [55%]). En la TAC abdominal se evidenció disminución de tamaño de

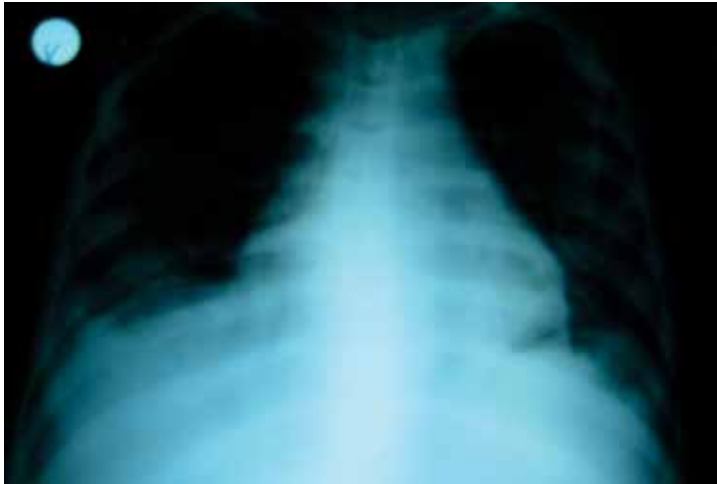

Figura 1. Radiografía de Tórax: Se evidencia un discreto abombamiento de la silueta cardíaca, derrame pleural bilateral escaso y ausencia de compromiso parenquimal

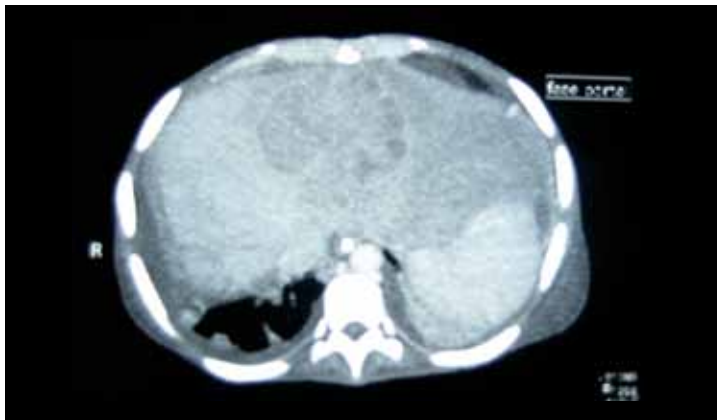

Figura 2. Tomografía abdominal con contraste: Se evidencia líquido ascítico en moderada cantidad y una lesión hipodensa y heterogénea de bordes irregulares en el parénquima hepático, compatible con una colección purulenta.

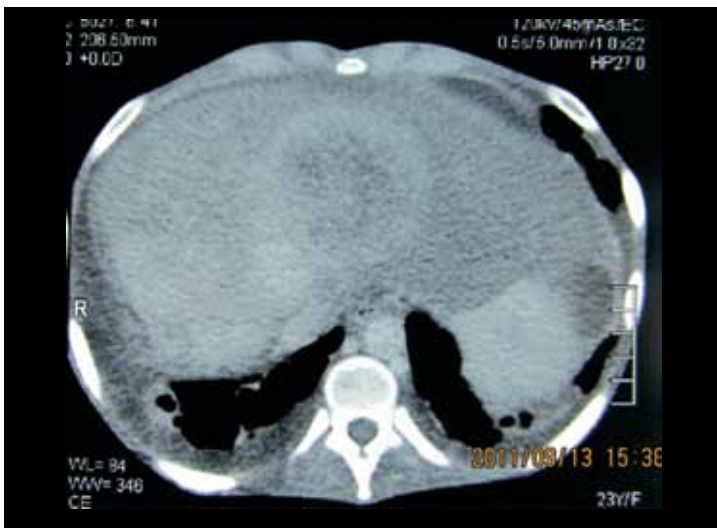


Figura 3. TAC control donde se evidencia disminución de la imagen hipodensa y del líquido ascítico.

la imagen hipodensa hepática y disminución de la ascitis. Y finalmente en la ecocardiografía se evidenció remisión del derrame pericárdico.

La paciente fue dada de alta hospitalaria en su tercer mes de tratamiento antituberculoso para continuar su seguimiento por consulta externa.

DISCUSIÓN

De acuerdo a estimaciones de la OMS en cuanto a la situación de la Tuberculosis en América, para el año 2003, hubo una prevalencia de 502.605 casos, 370.107 casos nuevos de TB de todas las formas (incluida la Tuberculosis extrapulmonar) y 53.803 muertes; con tasa de incidencia estimada para tuberculosis de 43 por 100.000 hab., con variaciones de 323 para Haití, 188 para Perú y menos de 5 por 100.000 hab. para Estados Unidos. El Perú está dentro de los 17 países que presentaron tasa de incidencia superior al promedio de la Región.¹

La tuberculosis es una enfermedad endémica en el Perú, que usualmente afecta a los pulmones, sin embargo los casos de tuberculosis extrapulmonar no son raros². La tuberculosis extrapulmonar se presenta como consecuencia de la diseminación de *M. tuberculosis* a través de los vasos linfáticos o del torrente circulatorio a otros órganos.³ Según datos de España e India la tuberculosis extrapulmonar supone el 10-20% del total de tuberculosis que padecen los enfermos inmunocompetentes, aunque esta frecuencia de presentación se incrementa notablemente en las personas portadoras de algún grado de inmunodeficiencia.^{4, 5} El número de casos de tuberculosis extrapulmonar detectados para el 2005 fue de 5109 por 100,000 hab., lo que corresponde al 17%. La formas extrapulmonares más frecuentes en el país son la pleural, ganglionar e intestinal.⁶

Casi la totalidad de las tuberculosis extrapulmonares tienen baciloscopia negativa, lo que dificulta el diagnóstico por métodos convencionales⁵, especialmente en lugares de difícil acceso para la toma de muestra.^{4, 5} El retraso en el diagnóstico y en el inicio de tratamiento resulta en un mal pronóstico y en secuelas en un 25% de los casos.²

El diagnóstico laboratorial de la tuberculosis se basa en identificar el bacilo ácido alcohol resistente al microscopio, y si bien es cierto que en muchos países en desarrollo es el único método diagnóstico de tuberculosis, este carece de sensibilidad y especificidad. ^{2, 7, 8}. Las técnicas convencionales de cultivo, como el medio de Lowenstein Jensen, el cual identifica el Bacilo de Koch, son los métodos más sensibles actualmente disponibles, con 98% de sensibilidad. Sin embargo este requiere de 6-8 semanas para aislar el *M. tuberculosis*. Se han investigado diversos marcadores bioquímicos para el diagnóstico de la tuberculosis. El más estudiado es la Ade-

nosina Deaminasa (ADA), que es una enzima producida por linfocitos. Se considera una prueba diagnóstica rápida, simple y no invasiva, sin embargo carece de precisión si es utilizada sola, hallando su mayor utilidad en su alta sensibilidad y valor predictivo negativo.⁸

Las limitaciones de los métodos tradicionales de laboratorio para la detección e identificación de micobacterias han creado la necesidad de implementar nuevas estrategias para disminuir el tiempo necesario para el análisis de las muestras remitidas al laboratorio clínico, y para mejorar la sensibilidad y especificidad de estas. En las últimas dos décadas se han desarrollado nuevos métodos de diagnóstico molecular.⁹ Actualmente existen estudios que sugieren que la Reacción en Cadena de Polimerasa (PCR por sus siglas en inglés) podría generar un impacto considerable en el diagnóstico de tuberculosis, particularmente los casos extrapulmonares.⁷ La PCR es una prueba de amplificación de ácidos nucleicos, ADN y ARN, la cual detecta pequeñas cantidades de material genético del microorganismo.⁸ La técnica puede realizarse en tan solo 24 a 48 horas y es capaz de demostrar la presencia de fragmentos de ADN micobacteriano en muestras biológicas de pacientes con sospecha clínica de tuberculosis y resultados negativos en la tinción de Ziehl-Neelsen o el cultivo, lo cual resulta particularmente útil en infecciones no bacilíferas y en pacientes con cuadros atípicos, con la ventaja de ser altamente específico para el diagnóstico de tuberculosis.¹⁰

El año 2005 Sanai y colaboradores publicaron una revisión sistemática del diagnóstico de peritonitis tuberculosa.⁸ En este artículo proponen un algoritmo diagnóstico que considera el uso concomitante del dosaje de ADA y la técnica de PCR ambas en líquido ascítico para el diagnóstico de tuberculosis peritoneal, llegando a la conclusión de que esta combinación de exámenes auxiliares provee alta certeza diagnóstica en casos como este donde es muy difícil hallar el bacilo, combinando la alta sensibilidad del test de ADA y la alta especificidad del PCR en líquidos.⁸

En base a estudios como el mencionado es que se hace uso de las pruebas de adenosin deaminasa (cuyo resultado estuvo en el borderline) y reacción en cadena de polimerasa para confirmar la sospecha clínica de tuberculosis peritoneal y multisistémica en esta paciente, a pesar de no haber aislado el bacilo, que además es muy difícil de aislar en casos de tuberculosis extrapulmonar, y se verifica la buena evolución clínica de la paciente al recibir el tratamiento antituberculoso.

Es importante notar que la combinación de estas pruebas tiene su mayor utilidad en pacientes con alta sospecha clínica de tuberculosis (probabilidad post test cercana al 100%), pero incluso en pacientes con una sospecha clínica baja el tener ambas pruebas positivas puede ayudar en la toma de decisiones tan importantes como el inicio del tratamiento específico

para este bacilo (probabilidad post test 70%).⁸, este hecho nos sugiere que en casos similares al presentado, con difícil diagnóstico y ausencia de hallazgos microbiológicos se podría utilizar para ayudar en las decisiones diagnósticas y terapéuticas.

Bibliografía

1. Plan Regional de Tuberculosis 2006 – 2015. Organización Panamericana de la Salud. 2006.
2. Bharat Kumar Gupta, Vinay Bharat, Debapriya Bandyopadhyay. Sensitivity, Specificity, Negative and Positive Predictive Values of Adenosine Deaminase in Patients of Tubercular and Non-Tubercular Serosal Effusion in India. *J Clin Med Res* 2010;2(3):121-126.
3. Gloria Puerto, Claudia M. Castro, Wellman Ribón. Reacción en cadena de la polimerasa: una contribución para el diagnóstico de la tuberculosis extrapulmonar y de las micobacteriosis. *Infectio* 2007; 11(2): 87-94
4. S.K. Sharma, A. Mohan. Extrapulmonary tuberculosis. *Indian J Med Res* 120, October 2004, pp 316-353
5. P. Fanlo, G. Tiberio. Tuberculosis extrapulmonar. *An. Sist. Sanit. Navar.* 2007; 30 (Supl. 2): 143-162.
6. Norma técnica de salud para el control de la tuberculosis. MINSa. 2006.
7. S.S. Negi, Ranjana Anand, S.F. Basir, S.T. Pasha, Sunil Gupta, Shashi Khare & Shiv Lal. Protein antigen b (Pab) based PCR test in diagnosis of pulmonary & extra-pulmonary tuberculosis. *Indian J Med Res* 124, July 2006, pp 81-88.
8. J Dinnes, J Deeks, H Kunst, A Gibson, E Cummins, N Waugh, F Drobniewski and A Lalvani. A systematic review of rapid diagnostic tests for the detection of tuberculosis infection. *Health Technology Assessment* 2007; Vol. 11: No. 3
9. Seetha V. Balasingham, Tonje Davidsen, Irena Szpinda, Stephan A. Frye and Tone Tønjum. Molecular Diagnostics in Tuberculosis. Basis and Implications for Therapy. *Mol Diagn Ther* 2009; 13 (3): 137-151
10. María Cristina Morán Moguel, Dolores Aceves Hernández, Patricia Maribel Peña Montes de Oca, Martha Patricia Gallejos Arreola, Silvia Esperanza Flores Martínez, Héctor Montoya Fuentes, et al. Detección de *Mycobacterium tuberculosis* mediante la reacción en cadena de la polimerasa en una población seleccionada del noroccidente de México. *Rev Panam Salud Publica/Pan Am J Public Health* 7(6), 2000.